

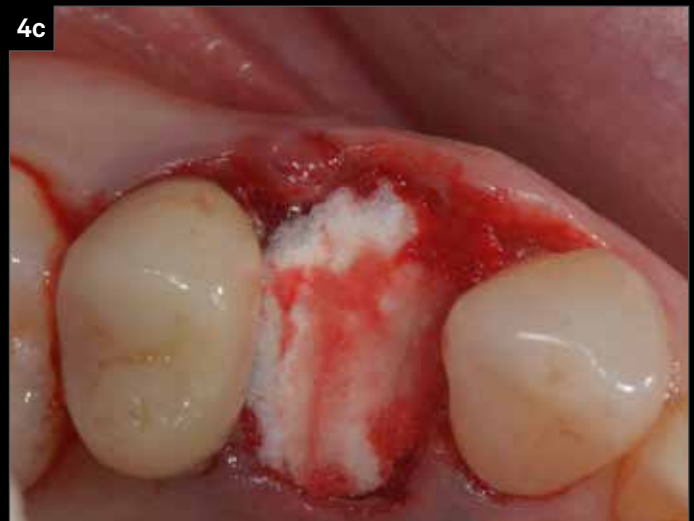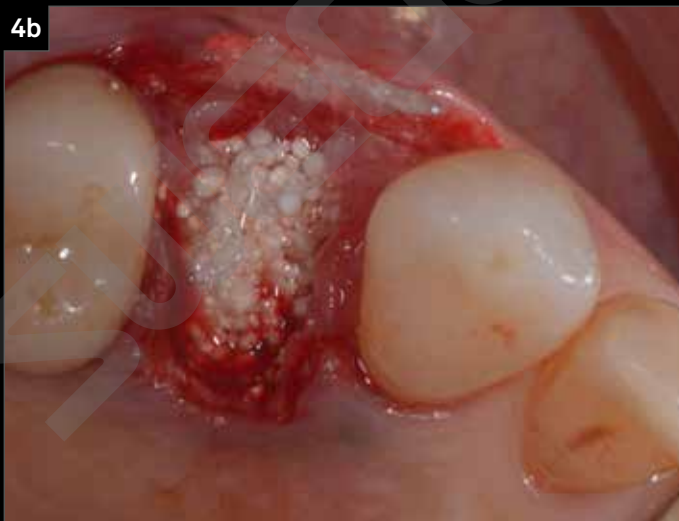
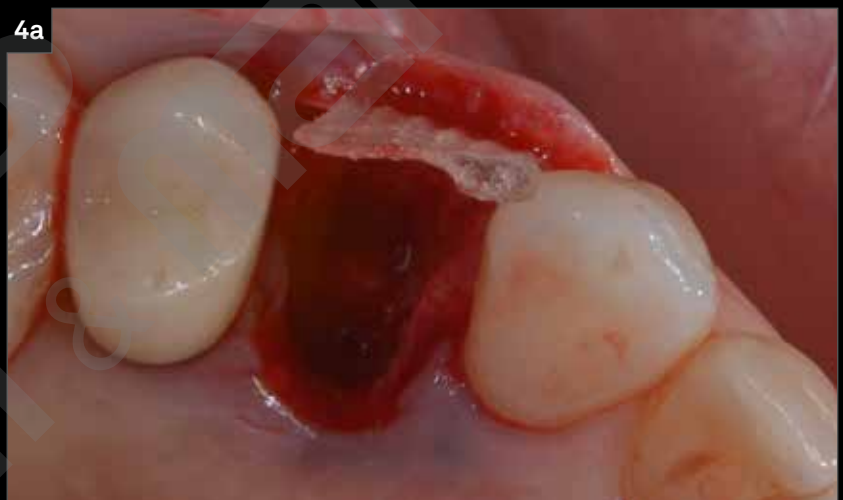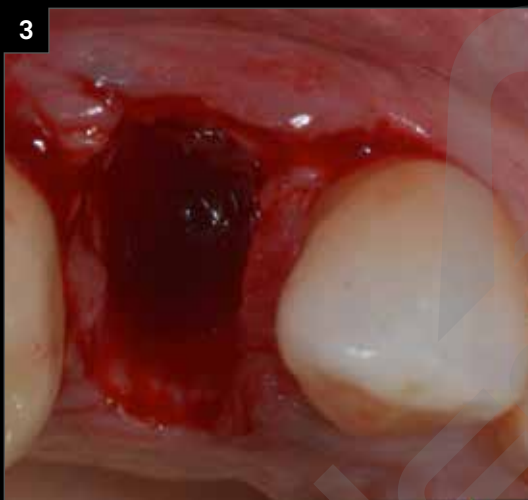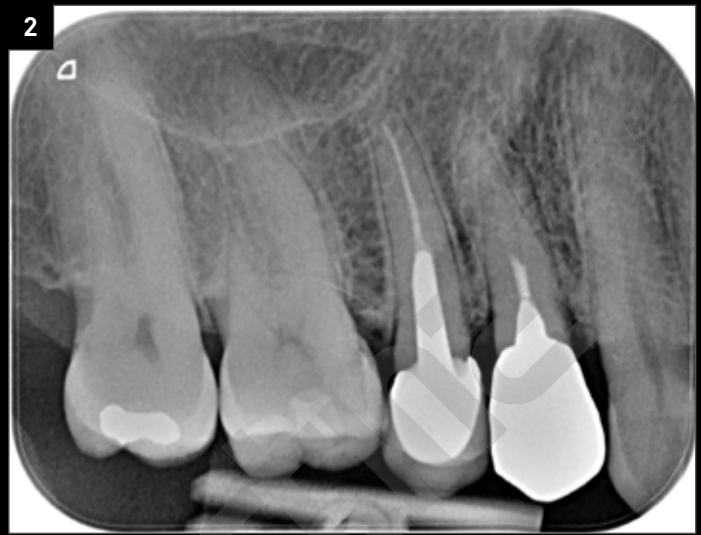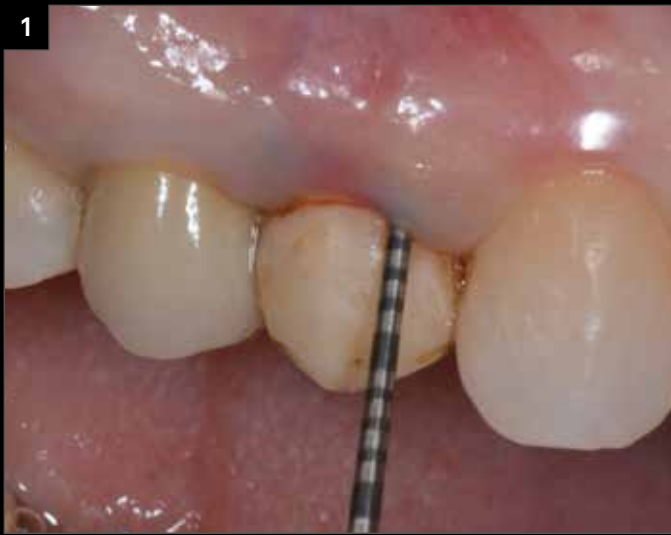Riabilitazione di elemento 1.4 dopo tecnica di ridge preservation

Prof. Antonio Barone, Ginevra, Svizzera
Dott. Fortunato Alfonsi, Domodossola (VCO)
Odt. Marco Stoppaccioli, L'Aquila

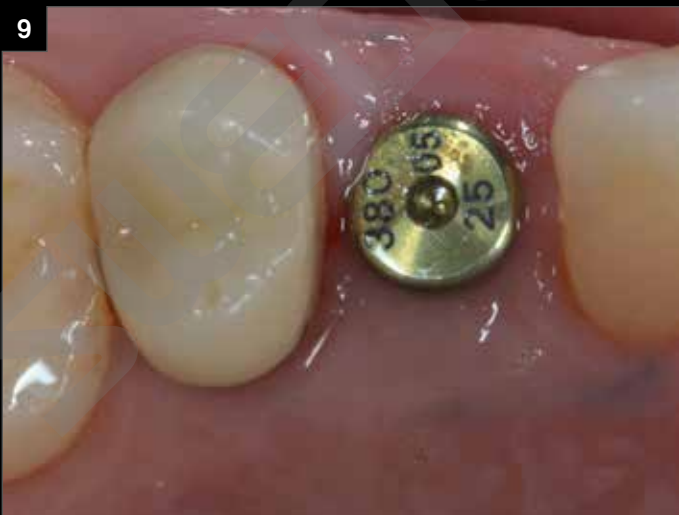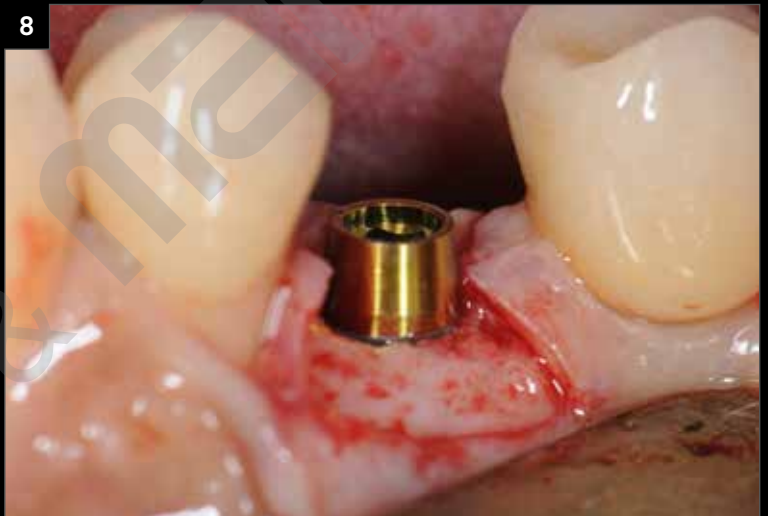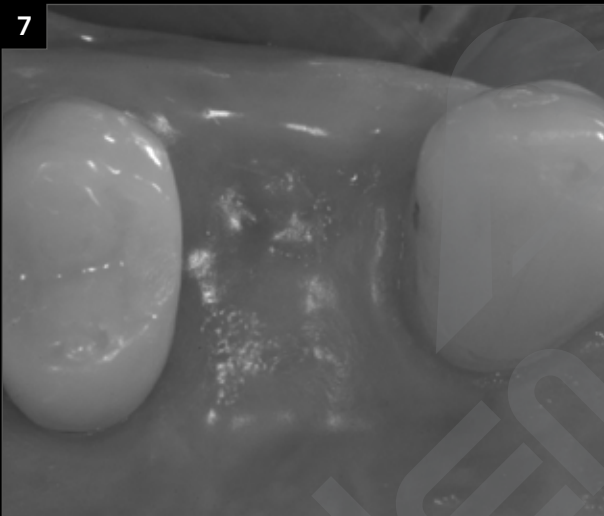
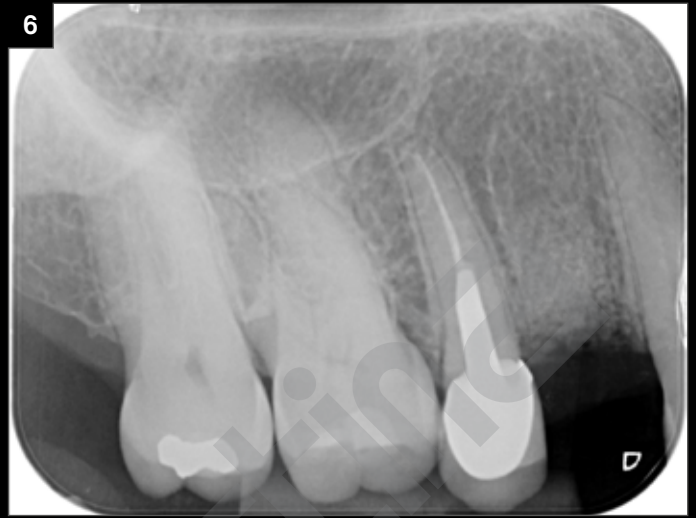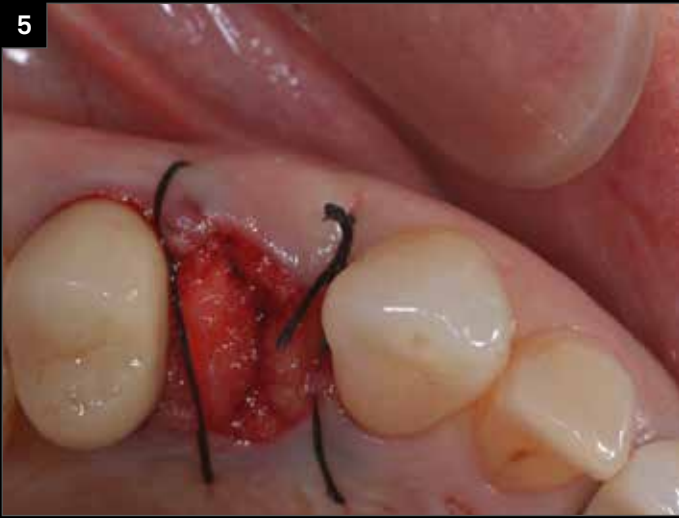La paziente si presenta alla nostra osservazione con l'elemento 1.4 che mostra una frattura radicolare. Si procede con l'estrazione dell'elemento e viene eseguita una *socket preservation*, che ci consente di mantenere le volumetrie dell'alveolo.

“La scelta di affrontare questo caso con Prama è stata dettata dall'esigenza, in un sito ad alta valenza estetica come questo, di mantenere, ottimizzare e stabilizzare l'architettura dei tessuti molli. Le transmuose Prama IN, che chiudono inglobando il collo implantare, hanno contribuito a conformare il profilo tissutale a mantenere l'ampiezza biologica, concetto da cui partiamo nella progettazione del profilo di emergenza della corona. Prama rende semplice quello che è il lavoro quotidiano del clinico.”

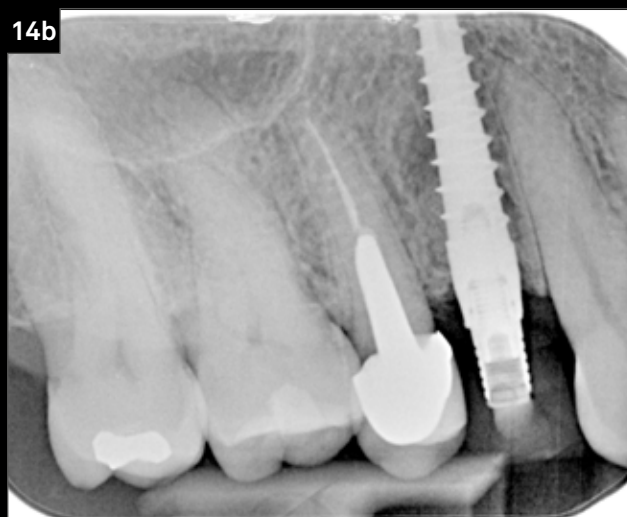
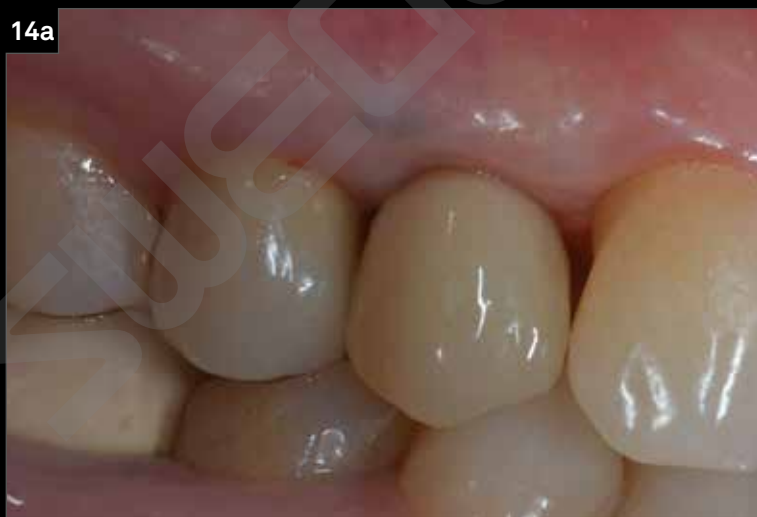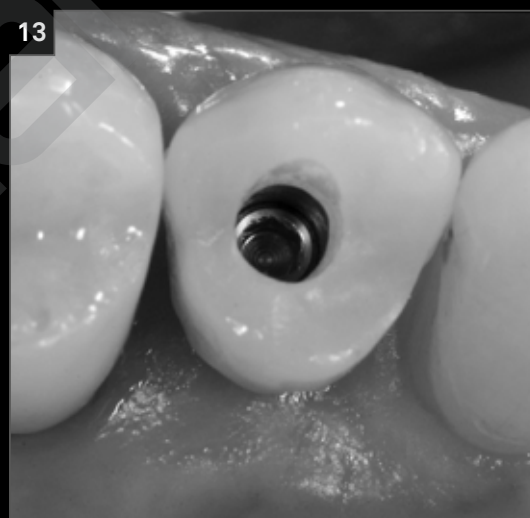
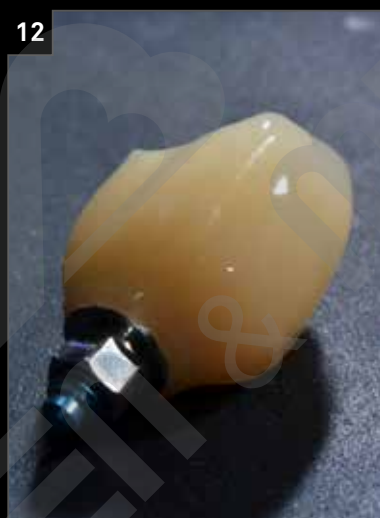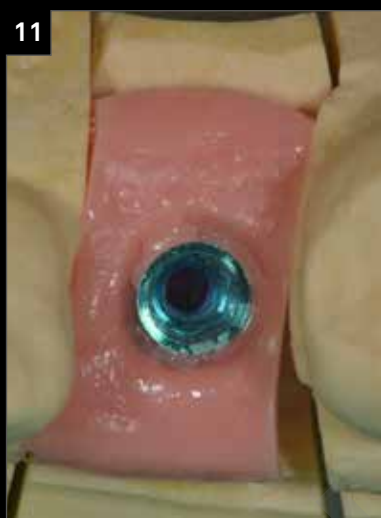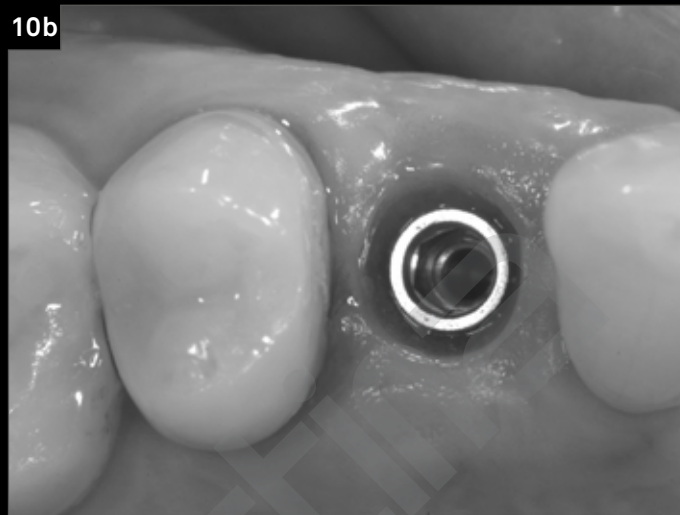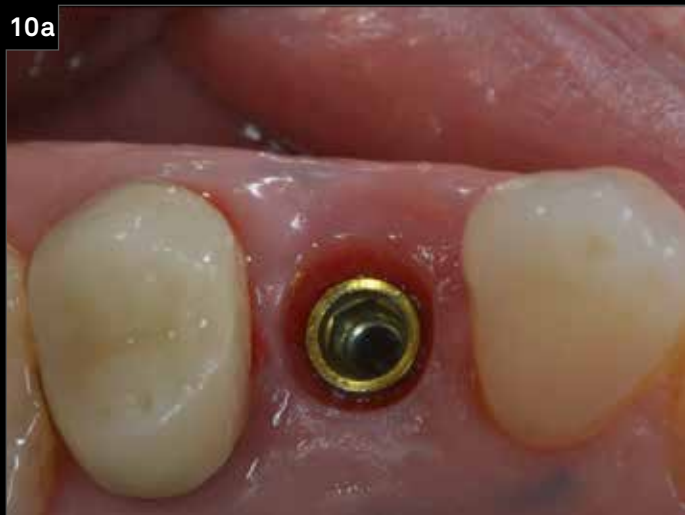(cit. Prof. Antonio Barone, Dott. Fortunato Alfonsi e Odt. Marco Stoppaccioli)



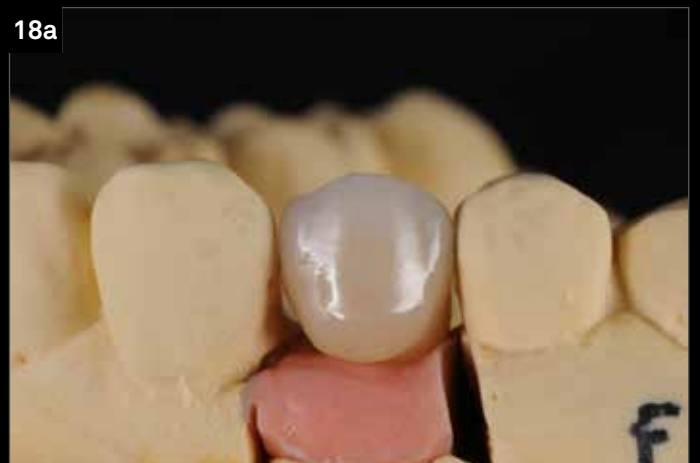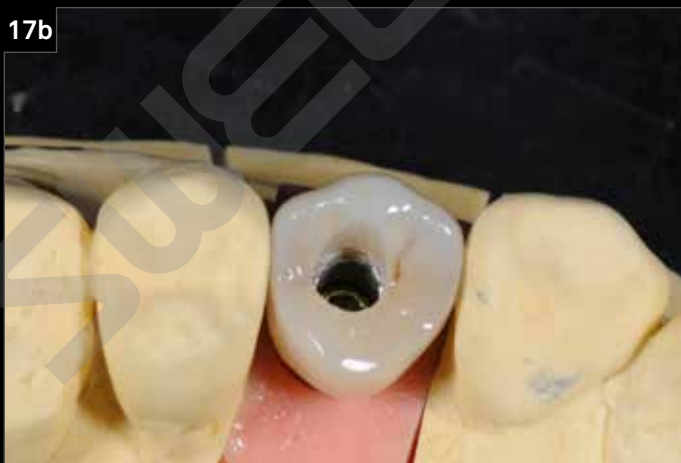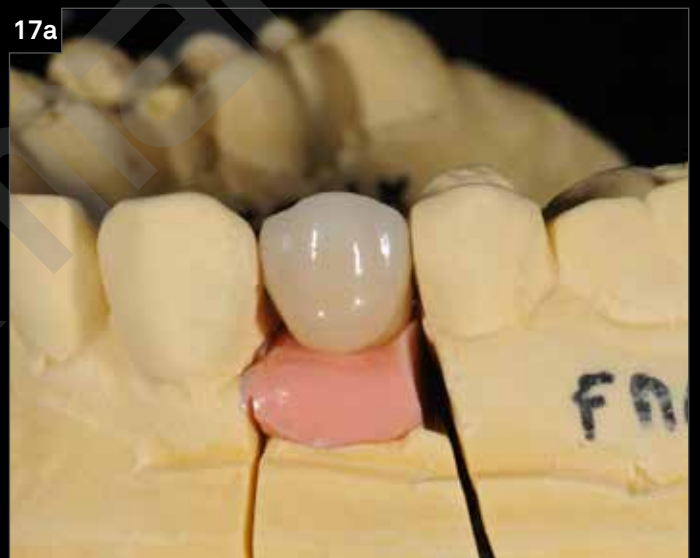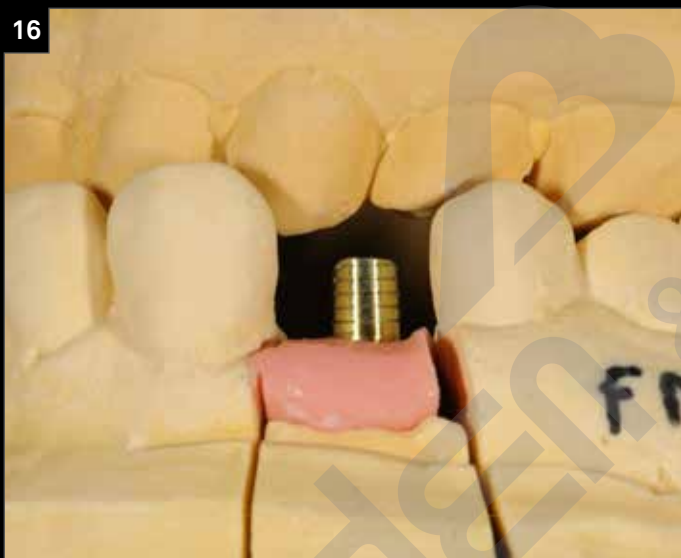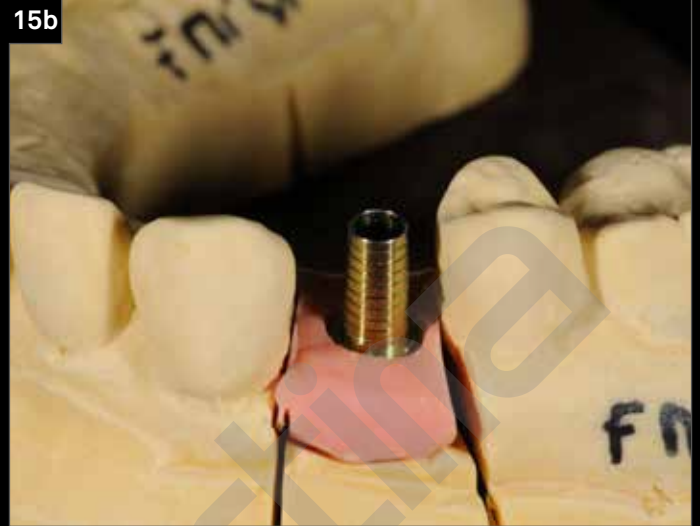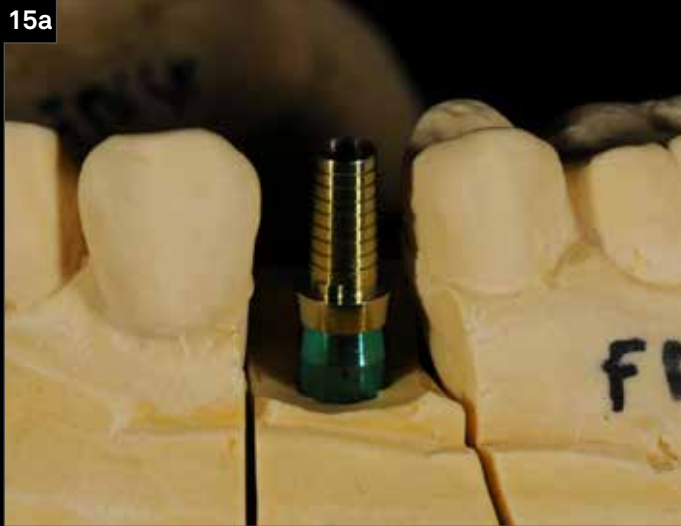1. Situazione iniziale.
2. Radiografia endorale pre-operatoria dell'elemento 1.4.
3. Vista oclusale dell'alveolo post-estrattivo con evidenza della perdita della parete ossea vestibolare.
4. Per preservare i volumi ossei alveolari si opta per una tecnica di *socket preservation*, effettuata con betafosfato tricalcico e una membrana in collagene con una spugna di fibrina a copertura dell'alveolo.



5. L'alveolo viene suturato e lasciato guarire per seconda intenzione.
6. Guarigione radiografica dell'alveolo dopo 6 mesi.
7. Guarigione clinica del sito post-estrattivo dopo 6 mesi.
8. Inserimento dell'impianto Prama RF: successivamente verrà posizionata una vite di guarigione di guarigione Prama IN con chiusura che ingloba il collo implantare per 0.5 mm.
9. Guarigione clinica dopo 6 mesi.

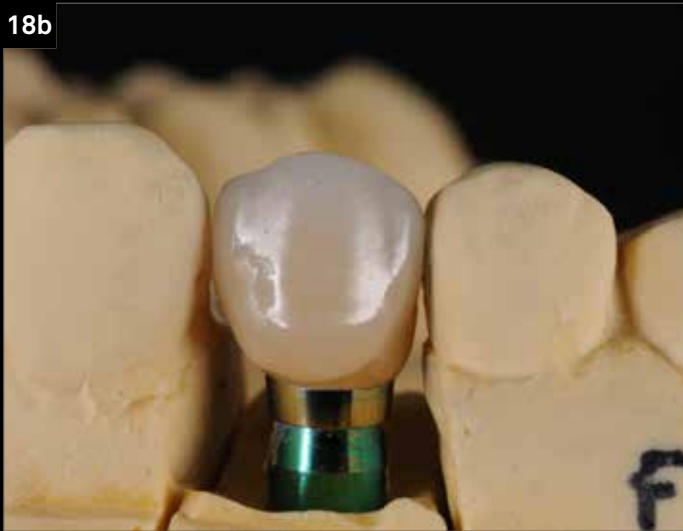

10. Profilo mucoso dopo la rimozione della Prama IN: la piattaforma di connessione è a livello dei tessuti molli, lontano dall'osso per una lunghezza di 2.8 mm, che corrisponde all'ampiezza biologica.
11. Fase di laboratorio con analogo su modello.
12. Provvisorio avvitato in resina realizzato su un pilastro Prama IN, che mantiene lo stesso profilo d'emergenza e la stessa chiusura intorno al collo implantare della relativa vite di guarigione.
13. Corona provvisoria *in situ*: visione oclusale.
14. Corona provvisoria *in situ*: visione clinica e radiografica.

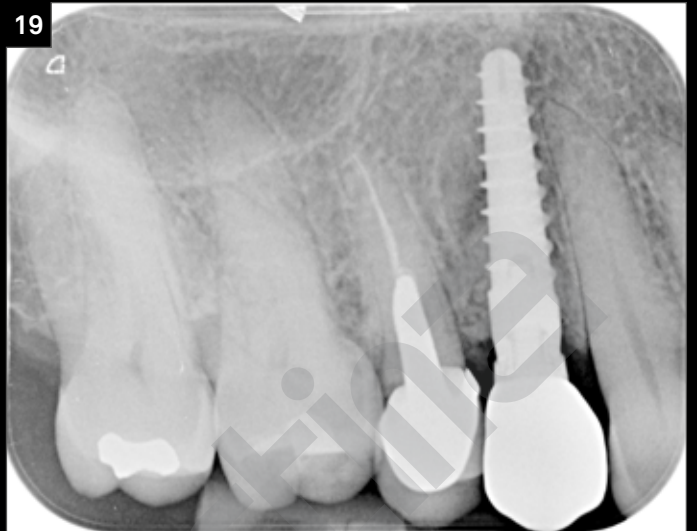

15. Fasi di laboratorio per la realizzazione della corona definitiva, realizzate con T-Connect Prama IN.
16. Adeguamento e preparazione di laboratorio del supporto T-Connect.
17. Incollaggio della corona su modello.
18. Fasi di rifinitura della corona in laboratorio.

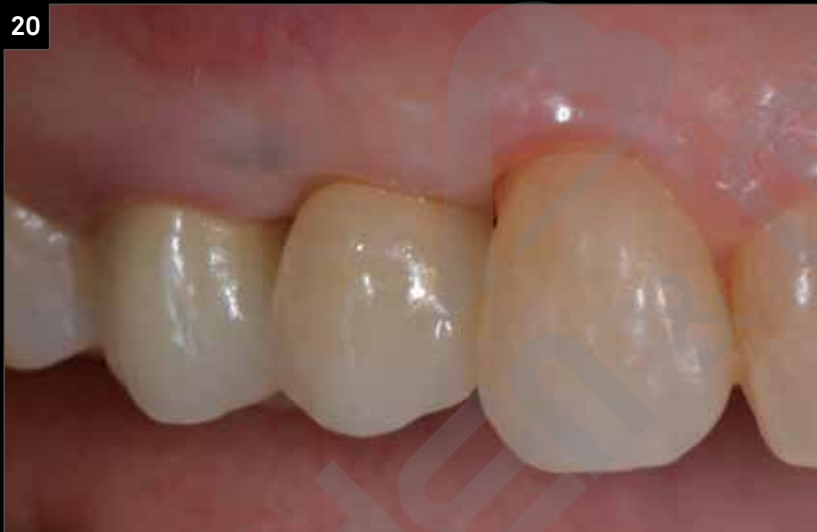18b



19



20



19. Follow up radiografico a 12 mesi.
20. Follow up clinico a 12 mesi.

Richiedi la tua copia gratuita di

PRAGMATICO

a questo [link](#)